

DOI: 10.26693/jmbs03.01.036

УДК 611-013.85:618.39-021.3

Іліка В. В.

КІЛЬКІСНІ ХАРАКТЕРИСТИКИ ОБМЕЖЕНОГО ПРОТЕОЛІЗУ В ЕНДОТЕЛІОЦИТАХ КРОВОНОСНИХ СУДИН ПЛАЦЕНТИ ПРИ ПОЄДНАННІ ЗАПАЛЕННЯ ПОСЛІДУ ТА ЗАЛІЗОДЕФІЦИТНОЇ АНЕМІЇ ВАГІТНИХ

Вищий державний навчальний заклад України
«Буковинський державний медичний університет», Чернівці, Україна

vitaliy.ilika@bsmu.edu.ua

Гістохімічним методом за допомогою нінгідриновошифововської реакції на вільні аміногрупи білків за методом А. Yasuma та Т. Ichikava, та шляхом комп'ютерної мікроденситометрії були встановлені кількісні характеристики обмеженого протеолізу в ендотеліоцитах кровоносних судин плаценти при поєднанні гострого або хронічного запалення посліду з залізодефіцитною анемією вагітних. Було з'ясовано, що залізодефіцитна анемія вагітних не супроводжує змін показників оптичної густини гістохімічного забарвлення на вільні аміногрупи білків у ендотеліоцитах хоріальної та базальної пластинки плаценти в порівнянні з фізіологічною вагітністю. При гострій та хронічній формі хоріонамніоніту та базального децидуїту в середньому зростають кількісні показники обмеженого протеолізу в порівнянні із фізіологічною вагітністю та залізодефіцитною анемією вагітних без запалення. Та ж тенденція спостерігається і в поєднанні запалення з залізодефіцитною анемією вагітних.

Ключові слова: обмежений протеоліз, запалення посліду, залізодефіцитна анемія вагітних, ендотеліоцити.

Зв'язок роботи з науковими програмами, планами, темами. Дана робота є фрагментом НДР «Морфологічні аспекти патології плаценти при залізодефіцитній анемії вагітних», № деж. реєстрації 01140004125.

Вступ. Окиснювальна модифікація білків, також відоме як білкове окиснення, є основним класом посттрансляційних модифікацій білка. Вони викликані реакціями між білковими амінокислотними залишками та реактивними видами кисню або реактивними азотними різновидами і можуть бути розділені на дві категорії: необоротні модифікації та оборотні [7].

У цьому аспекті, в попередніх наших працях, висвітлені результати проведених кількісних досліджень, щодо визначення ступеня окиснювальної

модифікації білків при запаленні посліду у поєднанні з залізодефіцитною анемією вагітних [1–3]. Проте особливості обмеженого протеолізу, при поєднанні цих станів, ще не з'ясовані та являється перспективним, з метою повного розуміння гістохімічних властивостей білків в структурах плаценти.

Відомо, що при запальних реакціях, як правило, підвищується рівень вільних радикалів кисню, які, окиснюючи аміногрупи білків, змінюють властивості цих макромолекул, а анемічний стан здебільшого супроводжується інтенсифікацією вільнорадикальних процесів у крові та тканинах, а залізодефіцит додатково суттєво модифікує ці процеси [4], це в свою чергу може підсилювати протеоліз.

Мета дослідження. Гістохімічним методом та шляхом комп'ютерної мікроденситометрії встановити кількісні характеристики обмеженого протеолізу в ендотеліоцитах кровоносних судин плаценти при поєднанні гострого або хронічного запалення посліду з залізодефіцитною анемією вагітних.

Матеріали та методи дослідження. Досліджено 198 плацент. У тому числі, з метою порівняння, вивчені плаценти при фізіологічній вагітності та спостереження залізодефіцитної анемії вагітних без запалення посліду. Кількість спостережень у конкретних групах дослідження надані в **таблицях 1 та 2.**

Шматочки плаценти фіксували 24–48 годин у нейтральному забуференому за методом Ліллі 10% розчині формаліну, після чого проводили етанолову дегідратацію та заливку в парафін за стандартною процедурою. На серійних гістологічних зрізах 5 мкм завтовшки виконували 2 методики: перша – гістохімічна методика на загальний білок з бромфеноловим синім за Бонхегом, друга була гістохімічна методика за допомогою нінгідриновошифововської реакції на вільні аміногрупи білків за методом А. Yasuma та Т. Ichikava, яка дозволяє оцінити ступінь обмеженого протеолізу, внаслідок чого «відкриваються» приховані аміногрупи білків.

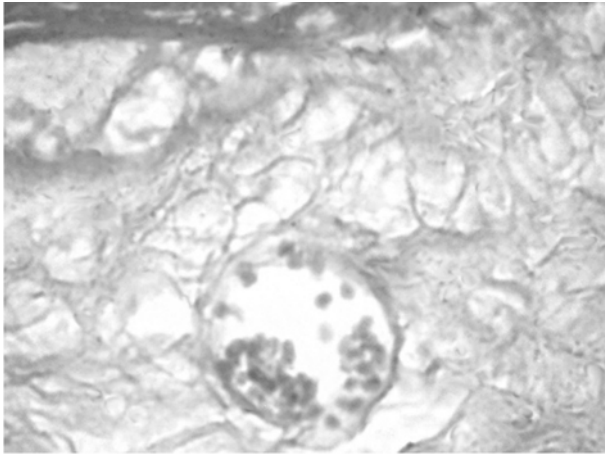


Рис. 1. Мікрофотографія ендотелію кровососної судини хоріальної пластинки плаценти. Спостереження хронічного хоріонамніоніту. Нінгідриновошифововська реакція на вільні аміногрупи білків за методом А. Yasuma та Т. Ichikava. Об.40^х.Ок.10^х

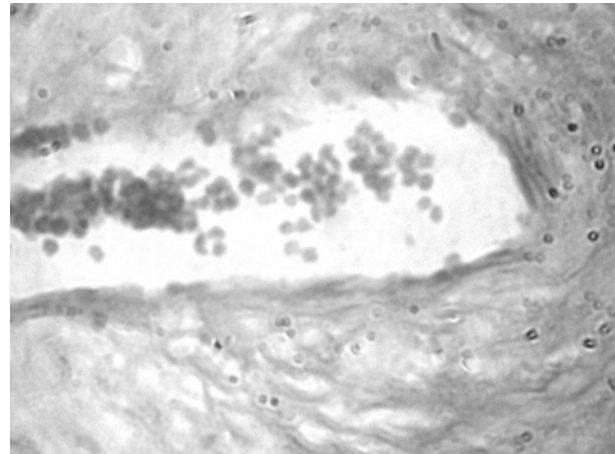


Рис. 2. Мікрофотографія ендотелію кровососної судини базальної пластинки плаценти. Спостереження хронічного базального децидуїту. Нінгідриновошифововська реакція на вільні аміногрупи білків за методом А. Yasuma та Т. Ichikava. Об.40^х.Ок.10^х

Отримували цифрові копії зображення за допомогою мікроскопа Delta Optical Evolution 100 (панахроматичні об'єктиви) та цифрової камери Olympus SP-550UZ. Отримані зображення аналізували у середовищі комп'ютерної програми ImageJ (1.48, W. Rasband, National Institutes of Health, USA) [6].

Кількісною мірою загального білку та обмеженого протеолізу служила величина відносної оптичної густини в одиницях оптичної густини (від 0 – відсутність забарвлення, абсолютна прозорість, до 1 – максимальне забарвлення, абсолютна непрозорість, на підставі логарифмічних перетворень величини яскравості у градаціях від «0» до «255»).

Обраховували середню арифметичну та її похибку, розбіжності в середніх тенденціях перевіряли за допомогою непарного критерію Стьюдента після позитивної перевірки вибірки на нормальність розподілу в ній за критерієм Shapiro-Wilk (комп'ютерна програма PAST 3.14, вільна ліцензія, O. Hammer, 2016) [5].

Дослідження проведене з дотриманням основних біоетичних положень Конвенції Ради Європи про права людини та біомедицину (від 04.04.1997 р.)

Гельсінської декларації Всесвітньої медичної асоціації про етичні принципи проведення наукових медичних досліджень за участю людини (1964–2008 рр.), а також наказу МОЗ України № 690 від 23.09.2009 р.

Результати дослідження та їх обговорення.

Візуальна оцінка отриманих гістологічних препаратів з застосуванням нінгідриновошифововської реакції на вільні аміногрупи білків за методом А. Yasuma та Т. Ichikava дає можливість ідентифікувати специфічне гістохімічне забарвлення в фібриноїді, децидуальних клітинах, ендотеліоцитах хоріальної та базальної пластинках плаценти а також в деяких структурах хоріальних ворсинок. Даний фрагмент роботи присвячений кількісній оцінці ступеня обмеженого протеолізу шляхом визначення оптичної густини забарвлення в ендотеліоцитах кровососних судин при різних формах перебігу хоріонамніоніту та базального децидуїту у поєднанні з ЗДАВ та без неї.

Рисунки з мікрофотографіями гістологічних зображень дають уявлення про те, як забарвлюються ендотеліоцити кровососних судин хоріальної та базальної пластинки плаценти (**рис. 1 та 2**).

Таблиця 1 – Оптична густина забарвлення (відн. од. опт. густини) в ендотеліоцитах кровососних судин базальної та хоріальної пластинки (гістохімічна методика за допомогою нінгідриновошифововської реакції на вільні аміногрупи білків за методом А. Yasuma та Т. Ichikava) при фізіологічній вагітності та залізодефіцитній анемії вагітних (M±m)

Структури	Групи дослідження	
	Спостереження фізіологічної вагітності (n = 20)	Спостереження залізодефіцитної анемії вагітних без запалення посліду (n = 21)
Ендотеліоцити хоріальної пластинки	0,164 ± 0,0019	0,168 ± 0,0018 P > 0,05
Ендотеліоцити базальної пластинки	0,165 ± 0,0018	0,162 ± 0,0016 P > 0,05

Таблиця 2 – Оптична густина забарвлення (відн. од. опт. густини) в ендотеліоцитах кровеносних судин плаценти гістохімічна методика за допомогою нінгідриновошифововської реакції на вільні аміногрупи білків за методом А. Yasuma та Т. Ichikava) при поєднанні різних форм запалення посліду та залізодефіцитної анемії вагітних (M±m)

Групи дослідження	Спостереження запалення посліду при вагітності без анемії	Спостереження запалення посліду при залізодефіцитній анемії вагітних
Хоріонамніоніт гострий (досліджено ендотелій хоріальної пластинки)	0,215 ± 0,0013 (n = 23)	0,229 ± 0,0012 (n = 21) P < 0,001
Хоріонамніоніт хронічний (досліджено ендотелій хоріальної пластинки)	0,205 ± 0,0021 (n = 20)	0,224 ± 0,0015 (n = 21) P < 0,001
Базальний децидуїт гострий (досліджено ендотелій базальної пластинки)	0,194 ± 0,0018 (n = 16)	0,220 ± 0,0020 (n = 15) P < 0,001
Базальний децидуїт хронічний (досліджено ендотелій базальної пластинки)	0,192 ± 0,0014 (n = 21)	0,221 ± 0,0021 (n = 20) P < 0,001

Для можливості інтерпретації отриманих даних, щодо обмеженого протеолізу було проведено кількісне визначення загального білку в ендотеліоцитах хоріальної та базальної пластинки плаценти при вище зазначених формах запалення посліду. При аналізі отриманих показників, ми не спостерігали статистичних розбіжностей між групами дослідження, тому такі цифрові дані в даній статті не наводяться.

Результати статистичних обчислень оптичної густини специфічного забарвлення на вільні аміногрупи білків за методом А. Yasuma та Т. Ichikava наведені в **таблиці 1 та 2**.

Як свідчать дані **таблиці 1**, усереднені кількісні показники гістохімічного забарвлення при залізодефіцитній анемії вагітних статистично наближені до показників плацент фізіологічної вагітності.

Так у ендотеліоцитах, згідно із середніми величинами оптичної густини забарвлення, найбільш інтенсивно обмежений протеоліз зростає при гострій та хронічній формі хоріонамніоніту, в порівнянні з показниками фізіологічної вагітності та ЗДАВ без запалення. Деяко менше, але з високою вірогідністю, показники обмеженого протеолізу також підвищують-

ся при гострому та хронічному базальному децидуїті. Необхідно відзначити, що запалення посліду при поєднанні зі ЗДАВ характеризувалося більшими середніми величинами, ніж без анемії, де P < 0,001. Тобто фонові ЗДАВ при різних формах запалення суттєво впливає на обмежений протеоліз у ендотеліоцитах хоріальної та базальної пластинки плаценти.

Висновки

1. Залізодефіцитна анемія вагітних не супроводжує змін показників опричної густини гістохімічного забарвлення на вільні аміногрупи білків у ендотеліоцитах хоріальної та базальної пластинки плаценти в порівнянні з фізіологічною вагітністю.
2. При гострій та хронічній формі хоріонамніоніту та базального децидуїту в середньому зростають кількісні показники обмеженого протеолізу в порівнянні із фізіологічною вагітністю, та ЗДАВ без запалення. Така ж тенденція спостерігається і в поєднанні запалення з залізодефіцитною анемією вагітних.

Перспективи подальших досліджень. Вивчити процеси обмеженого протеолізу в інших структурах хоріальної та базальної пластинки плаценти при запаленні плаценти у поєднанні з залізодефіцитною анемією вагітних.

References

1. Ilika VV, Davydenko IS, Davydenko OM. Histochemical evaluation of the processes of protein oxidative modification in the fibrinoid of basal lamina in placenta combined with the inflammation in the secundines and iron-deficiency anemia in gravidas. *Clinical Anatomy and Operative Surgery*. 2016; 15 (4): 48-51. [Ukrainian].
2. Ilika VV, Davydenko IS, Davydenko OM. Histochemical evaluation of the processes of protein oxidative modification in decidual cells of placenta combined with the inflammation in the secundines and iron-deficiency anemia in gravidas. *Bukovinsky Medical Bulletin*. 2017; 21 (1): 54-7. [Ukrainian].
3. Ilika VV, Davydenko IS, Davydenko OM. Histochemical evaluation of the processes of protein oxidative modification in the endothelocytes of basal lamina in placenta combined with the inflammation in the secundines and iron-deficiency anemia in gravidas. *Clinical and Experimental Pathology*. 2016; 15 (4): 54-7. [Ukrainian].
4. Benirschke K. *Pathology of the human placenta*. 6th ed. New York: Springer, 2012. 974 p. <https://doi.org/10.1007/978-3-642-23941-0>.
5. Hammer Ø. *PAST: Paleontological Statistics, Version 3.14. Reference manual*. Oslo: Natural History Museum University of Oslo; 2016. 243 p.

6. Rasband W, Ferreire T. *ImageJ user guide 1.48 v.* National Institute of Health, USA, 2015. 140 p.
7. Zhiyou C, Liang-Jun Y. Protein Oxidative Modifications: Beneficial Roles in Disease and Health. *Journal of Biochemical and Pharmacological Research.* 2013, 1 (1): 15-26.

УДК 611-013.85:618.39-021.3

КОЛИЧЕСТВЕННЫЕ ХАРАКТЕРИСТИКИ ОГРАНИЧЕННОГО ПРОТЕОЛИЗА В ЭНДОТЕЛИОЦИТАХ КРОВЕНОСНЫХ СОСУДОВ ПЛАЦЕНТЫ ПРИ СОЧЕТАНИИ ВОСПАЛЕНИЯ ПЛАЦЕНТЫ И ЖЕЛЕЗОДЕФИЦИТНОЙ АНЕМИИ БЕРЕМЕННЫХ

Илика В. В.

Резюме. Гистохимическим методом, с помощью нингидриновошифововской реакции на свободные аминокислоты белков методом А. Yasuma и Т. Ichikava и путем компьютерной микроденситометрии, были установлены количественные характеристики ограниченного протеолиза в эндотелиоцитах кровеносных сосудов плаценты при сочетании острого или хронического воспаления плаценты с железодефицитной анемией беременных. Было выяснено, что железодефицитная анемия беременных не сопровождается изменений показателей оптической плотности гистохимической окраски на свободные аминокислоты белков в эндотелиоцитах хориальной и базальной пластинки плаценты по сравнению с физиологической беременностью. При острой, а также хронической форме хориоамнионита и базального децидуита в среднем растут количественные показатели ограниченного протеолиза по сравнению с физиологической беременностью и железодефицитной анемией беременных без воспаления. Та же тенденция наблюдается и в сочетании воспаления с железодефицитной анемией беременных.

Ключевые слова: ограниченный протеолиз, воспаление плаценты, железодефицитная анемия беременных, эндотелиоциты.

UDC 611-013.85:618.39-021.3

Quantitative Characteristics of the Limited Proteolysis in Endotheliocytes of Placental Blood Vessels in Pregnant Women with Afterbirth Inflammation Accompanied by Iron-Deficiency Anemia

Ilika V. V.

Abstract. Our previous works reveal the results of quantitative studies on the determination of the degree of oxidative modification of proteins, the peculiarities of limited proteolysis in case of afterbirth inflammation accompanied by iron-deficiency anemia in pregnant women are not yet elucidated and this issue is perspective for complete understanding of histochemical properties of proteins in the placental structures.

The purpose of the study is to determine quantitative characteristics of limited proteolysis in endothelial cells of the placenta blood vessels when afterbirth inflammation is accompanied by iron-deficiency anemia in pregnant women by means of histochemical technique.

Materials and methods. We studied 198 placentas to compare the placentas during physiological pregnancy and the observation of iron-deficiency anemia in pregnant women without afterbirth inflammation.

After formalin fixation of the material and paraffin coating, histochemical techniques were performed on serial histological sections of 5 μm thick applying a ninhydrin-Schiff reaction to free amino groups of proteins using A. Yasuma and T. Ichikava method. Digital copies of the image were received, followed by further analysis in the medium of ImageJ computer program. Arithmetic meaning and its error were calculated. We also checked the differences in the average trends using the odd Student's criterion.

Results and Discussion. Average indices of histochemical staining on free amino groups of proteins in pregnant women with iron-deficiency anemia are statistically close to placental indices of physiological pregnancy.

In endothelial cells of blood vessels, according to average values of optical density of staining, the most intensively limited proteolysis increases in case of the acute and chronic form of chorioamnionitis, in comparison with the indices of physiological pregnancy and iron-deficiency anemia in pregnant women without inflammation. Somewhat lower, but with high probability, indices of limited proteolysis increase with acute and chronic basal deciduitis. It should be noted that afterbirth inflammation accompanied by anemia was characterized by higher meaning values than without it.

Conclusions. Iron-deficiency anemia in pregnant women accompanies no changes in the optical density of histochemical staining on the free amino groups of proteins in the endothelial cells of the chorionic and basal lamina of the placenta in comparison with physiological pregnancy. In the acute and chronic form of chorioamnionitis and basal deciduitis average quantitative indicators of limited proteolysis increase compared to physiological pregnancy and non-inflammatory iron-deficiency anemia in pregnant women. The same trend is observed when inflammation is accompanied by iron-deficiency anemia in pregnant women.

Keywords: limited proteolysis, inflammation of the placenta, iron-deficiency anemia in gravidas, endothelial cells.

Стаття надійшла 25.11.2017 р.

Рекомендована до друку на засіданні редакційної колегії після рецензування